

HNO 2003 · 51:663–676
 DOI 10.1007/s00106-003-0894-y
 Online publiziert: 9. Juli 2003
 © Springer-Verlag 2003

Redaktion

H.-J. Schultz-Coulon, Neuss

Die Beiträge der Rubrik „Weiterbildung · Zertifizierte Fortbildung“ sollen dem Facharzt als Repetitorium dienen und dem Wissensstand der Facharztprüfung für den Arzt in Weiterbildung entsprechen. Die Rubrik beschränkt sich auf gesicherte Aussagen zum Thema.



Willkommen zur Zertifizierten Fortbildung bei Springer!

Das Zertifizierungsportal von Springer <http://cme.springer.de> bietet Ihnen neben der Online-Version der aktuellen Fort- und Weiterbildungsbeiträge auch die Möglichkeit, die Fragen am Ende dieses Beitrags online zu beantworten und somit wichtige Zertifizierungspunkte zu sammeln. Die Teilnahme ist kostenlos und beschränkt sich im Hinblick auf eine eindeutige Identifizierung auf Individualabonnenten der Zeitschrift.

Für diese Fortbildungseinheit erhalten Sie einen Fortbildungspunkt, wenn Sie 70% der Fragen richtig beantwortet haben bzw. Ihr Ergebnis nicht unter dem Durchschnitt aller Teilnehmer liegt. Zwei Tage nach Einsendeschluss können Sie die Auswertung und damit Ihre Teilnahmebestätigung unter <http://cme.springer.de> abrufen. Reichen Sie Ihre Teilnahmebestätigung zur Erlangung des freiwilligen Fortbildungszertifikats bei Ihrer zuständigen Ärztekammer ein.

Diese Initiative ist zertifiziert von der Landesärztekammer Hessen und der Nordrheinischen Akademie für Ärztliche Fort- und Weiterbildung und damit auch für andere Ärztekammern anerkennungsfähig.

Für Rückfragen stehen wir Ihnen jederzeit zur Verfügung:

Springer-Verlag GmbH & Co. KG
 Redaktion Facharztzeitschriften
 CME-Helpdesk, Tiergartenstraße 17
 69121 Heidelberg
 Fax ++49-(0)6221-487-8461
 E-Mail: cme@springer.de
<http://cme.springer.de>

cme.springer.de

H.-G. Kempf¹ · A. Büchner² · T. Stöver²

¹ Klinik für HNO-Heilkunde, Kopf- und Halschirurgie, Helios-Klinikum, Wuppertal

² HNO-Klinik, Medizinische Hochschule Hannover, Hannover

Kochleaimplantat bei Erwachsenen: Indikation und Durchführung

Teil II: Spezielle Aspekte und Technik der Implantatsysteme

Zusammenfassung

Die CI-Versorgung von Erwachsenen gehört heute zu den Routineverfahren. Durch die Weiterentwicklung der Software und den Austausch externer Komponenten können diese technischen Möglichkeiten für viele Patienten von Nutzen sein. Nur in seltenen Fällen ist die Versorgung mit einem Kochleaimplantat wegen Vorliegen einer der wenigen Kontraindikationen nicht möglich.

Im Teil I wurde die Diagnostik, das operative Vorgehen und die Komplikationsmöglichkeiten beschrieben [17]. Im vorliegenden Teil II wird auf die Kontraindikationen, Spezialfälle und die technischen Parameter der modernen Implantatsysteme ausführlich eingegangen.

Schlüsselwörter

Kochleaimplantat · Erwachsene · Kontraindikation · Implantatsysteme · Spezialfälle

Cochlear implants in adults: indications and realization. Special cases and technical parameters of the implantation systems

Abstract

From the technical point of view, cochlear implant (CI) surgery in adults is a well established procedure. Pre- and postoperative evaluation, surgical approach and rehabilitation programs are standardized, presenting CI as a low risk procedure with rare complications similar to those of middle ear surgery.

Part 1 described the diagnostics, surgical procedures and possible complications. The second part will cover the contraindications, special cases as well as the technical parameters of the modern implantation system.

Keywords

Cochlear implant · Adult · Contraindication · Implant devices · Special cases

Absolute Kontraindikationen sind selten

- ▶ **Ablehnung durch den Patienten**

- ▶ **Nur palliativ therapierbare Malignomerkrankungen**
- ▶ **Hohes Operations- bzw. Narkoserisiko**
- ▶ **Fehlende Stimulationsmöglichkeit des Hörnervs**

Relative Kontraindikationen: funktionell gutes Restgehör, lange Ertaubungszeit mit schlechter Sprachkompetenz, fehlende Rehabilitationsmöglichkeit, prälinguale Ertaubung

- ▶ **Individuelle Abwägung**

Bei vorliegender Resthörigkeit ist die Entscheidung zur Implantation oft schwierig

In der Regel zeigt das kürzer ertaubte Ohr die besseren Ergebnisse nach einer CI-Versorgung

Eine partielle Insertion ermöglicht die Erhaltung des Restgehörs bei gleichzeitigem Ersatz der verlorenen hohen Frequenzen

Kontraindikationen

Absolute Kontraindikationen gegen eine CI-Versorgung sind selten (■ **Tabelle 1a**). Zu nennen sind hierbei zu allererst die ▶ **Ablehnung** der Voruntersuchung, der Operation oder auch der Rehabilitation durch den Patienten. Da eine motivierte Mitarbeit des Patienten wesentliche Voraussetzung für den Erfolg einer CI-Versorgung („cochlear implant“) darstellt, schließt eine fehlende Zustimmung des Patienten zur Operation oder Rehabilitation eine CI-Versorgung aus. Weiterhin stellen konsumierende, ▶ **nur palliativ therapierbare Malignomerkrankungen** sowie ein ▶ **hohes Operations- bzw. Narkoserisiko** eine absolute Kontraindikation dar. Auch eine ▶ **fehlende Stimulationsmöglichkeit des Hörnervs**, entweder durch fehlende Anlage des Nervs oder sicher nachgewiesene funktionelle Beinrächigung, schließt eine CI-Versorgung aus.

Relative Kontraindikationen liegen besonders bei funktionell gutem Restgehör, langer Ertaubungszeit mit schlechter Sprachkompetenz, fehlender Rehabilitationsmöglichkeit (z. B. permanent im Ausland lebende Patienten ohne dortige Reha-Anbindung) sowie einer prälingualen Ertaubung (fehlende Sprachentwicklung) vor. Sind jugendliche oder erwachsene Patienten früh- oder prälingual komplett ertaubt und ohne Sprachkompetenz, besteht in diesem bereits fortgeschrittenem Alter praktisch keine Chance auf ein offenes Sprachverstehen.

Die Entscheidung hinsichtlich der CI-Versorgung, ggf. auch mit einer reduzierten Erfolgsaussicht (Hören von Warngeräuschen, Registrierung und Zuwenden zu einer Geräuschquelle), kann jeweils nur ▶ **individuell** erfolgen und nach Vorliegen und Würdigung aller Befunde kritisch getroffen werden. Nach entsprechender Beratung, Schulung und Verbesserung der sozialen und psychischen Situation eines Patienten sollte eine Entscheidung ggf. aber auch positiv korrigiert werden können.

Resthörigkeit

Bei vorliegender Resthörigkeit ist die Entscheidung zur Implantation oft schwierig zu stellen. Dabei verschiebt sich die Grenze in den letzten Jahren nach „oben“, d. h. aus dem Bereich der kompletten Taubheit in den Bereich der hochgradigen Schwerhörigkeit. Einen Indikationsbereich bilden Patienten mit einseitiger Taubheit und kontralateraler progredienter Innenohrschwerhörigkeit, die dann vor einer kompletten Ertaubung auf dem schlechteren Ohr implantiert werden und die Resthörigkeit der Gegenseite für die Rehabilitation nutzen können [2]. Dabei kann das Implantat auf der einen und das Hörgerät auf der Gegenseite getragen werden.

In einer Untersuchung von Ruh et al. [34] zeigte sich an 26 Patienten mit Resthörigkeit und Implantation des schlechteren Ohres eine deutliche Verbesserung des Sprachverstehens von präoperativ 11,3% für Zahlwörter auf postoperativ 97% Zahlwortverstehen und 48% Einsilberverstehen (präoperativ 0,4%). Dennoch existieren gelegentlich Argumente, die vermeintlich bessere Seite (weniger als 30% Einsilber mit Hörgeräten) mit einem Kochleaimplantat zu versorgen. Hierbei ist insbesondere die Dauer der Ertaubung als kritischer Faktor zu beachten.

Bekannt ist aus der klinischen Erfahrung, dass im direkten Vergleich eines langzeitertaubten Ohres mit einem kurzzeitertaubten Ohr in der Regel das kürzer ertaubte Ohr die besseren Ergebnisse nach einer CI-Versorgung zeigt. Daher können in der klinischen Praxis Situationen auftreten, in denen dem Patienten geraten werden sollte, das noch besser hörende Ohr einer CI-Versorgung zu unterziehen – wohl wissend, dass das Restgehör in der Regel verloren geht, aber der Hörgewinn mit dem CI den Verlust des natürlichen Restgehörs bei weitem übertrifft.

In Einzelfällen, abhängig vom Tonschwellenverlauf, ist auch eine nur partielle Insertion der Kochleaimplantatelektrode zu erwägen. Besonders bei noch gutem Tieftongehör, könnte eine nur z. T. in die Kochlea eingeführte Elektrode das Restgehör erhalten und gleichzeitig einen Ersatz der verlorenen hohen Frequenzen liefern, sodass die Kombination aus einem CI und einem konventionellem Hörgerät, getragen auf einem Ohr, möglich erscheint (Hybrid-Konzept, elektro-akustische Stimulation, [37]).

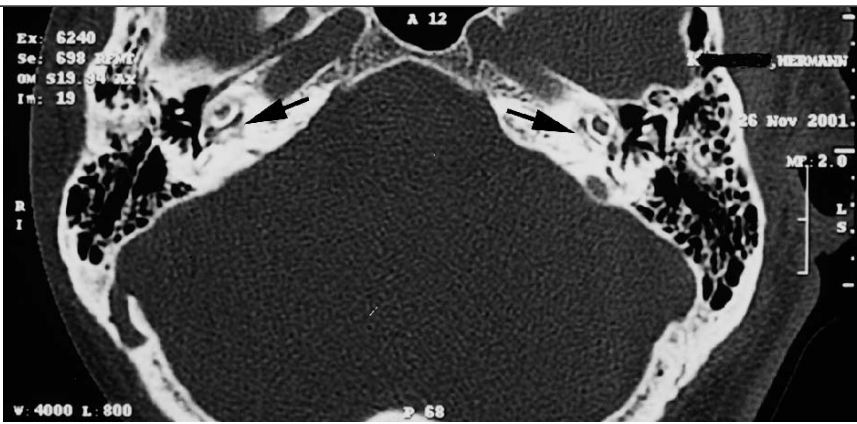


Abb. 1 ▲ Felsenbein-CT Befund bei Otosklerose mit partieller Obliteration des kochleären Lumens (Pfeilmarkierung). Vergleiche auch ■ Abb. 3 (Normalbefund)

Lebensalter

Mit der zunehmenden Anzahl implantierter Patienten wächst die Kenntnis auch hinsichtlich der Erfolgsaussichten bei älteren Patienten. Auch ein hohes Lebensalter wird heute nicht mehr als Kontraindikation für eine CI-Versorgung betrachtet. Bei Erfüllung der sonstigen Kriterien kann im Prinzip auch ein 80-jähriger Patient mit einem CI versorgt werden. Wichtiger als das tatsächliche Lebensalter und die meist anatomisch gegebenen Voraussetzungen ist das ► „**biologische Alter**“ der betroffenen Patienten. Faktoren wie körperliche Mobilität und aktive geistige Teilnahme am täglichen Leben sind wesentliche Voraussetzung für eine erfolgreiche Implantation. Daher kommt insbesondere im höheren Lebensalter der Rehabilitation und der pädagogischen Beurteilung der Rehabilitationsfähigkeit eine besondere Bedeutung zu.

Otosklerose

Die Ertaubung bei Otosklerose ist sowohl durch die kochleäre Affektion wie auch durch Misserfolge bei einer Stapesplastik möglich [31]. Bei in der Regel guter Hörnervenfunktion fällt die deutliche ► **Auflösung der labyrinthären Strukturen im CT** auf (■ Abb. 1). Eine Obliteration findet sich verhältnismäßig selten, trotzdem empfiehlt sich im Rahmen der präoperativen Diagnostik ein MRT, um Informationen hinsichtlich der Flüssigkeitsfüllung der Cochlea zu erhalten und die besser geeignete Seite festzulegen. Intraoperativ ist der Labyrinthknochen deutlich weicher. Die postoperativen Ergebnisse sind oft schlechter als bei vergleichbaren Patienten, die nicht im Rahmen einer Otosklerose ertaubt sind. Bislang unerklärt ist die Ursache, warum bei mit CI versorgten Patienten mit Otosklerose überproportional häufig eine ► **Fazialisstimulation** beobachtet werden kann (s. Abschnitt Komplikationen; [15]).

Obliteration

Die häufigste Ursache einer kochleären Obliteration ist eine meningitische Labyrinthitis (■ Tabelle 1b). Über einen meist bakteriell induzierten intrakochleären Reiz kommt es zu einem bindegewebigen Umbauprozess, Verschluss des kochleären Lumens und schließlich einer ► **konsekutiven Verknöcherung der Cochlea**. Das Ausmaß der Veränderungen kann ausreichend gut durch die Kombination von CT- und MRT-Diagnostik festgestellt werden.

In Fällen einer akuten, durch eine Meningitis verursachten beidseitigen Ertaubung sollte der gefürchteten einsetzenden Verknöcherung der Cochlea (~30% der Fälle) so schnell wie möglich vorgebeugt werden. Eine ► **unmittelbare**, möglichst beidseitige Implantatversorgung ist in diesen Fällen anzustreben, zumindest aber die einseitige CI-Implantation und die kontralaterale Einlage eines Platzhalters für eine möglicherweise spätere Implantatversorgung. Die akute beidseitige Ertaubung im Rahmen einer Meningitis stellt damit einen Notfall in der CI-Versorgung dar, der auch eine Implantation binnen Tagen nach einer abgelaufenen Meningi-

► „Biologisches Alter“

► CT: Auflösung der labyrinthären Strukturen im CT

Die postoperativen Ergebnisse sind bei Patienten mit Otosklerose oft schlechter

► Fazialisstimulation

Die häufigste Ursache ist eine meningitische Labyrinthitis

► Konsekutive Verknöcherung der Cochlea

► Unmittelbare Implantatversorgung

Die akute beidseitige Ertaubung im Rahmen einer Meningitis stellt einen Notfall in der CI-Versorgung dar.

Tabelle 1

Ursachen für kochleäre Obliteration und Kontraindikationen für CI-Versorgung**1a: Absolute und relative Kontraindikationen für eine CI-Versorgung**

(Quelle: modifiziert nach Lenarz, 1998)

Absolute Kontraindikationen	Relative Kontraindikationen
Ablehnung durch Patient	Resthörigkeit
Konsumierende Grunderkrankung (Palliativesituation)	Erhöhtes Narkoserisiko
Zu hohes Narkose- und OP-Risiko	Obliteration der Cochlea
Prälinguale Ertaubung ohne Sprachentwicklung	Zusatzbehinderungen
Fehlende Rehabilitationsfähigkeit	Fremdsprachigkeit

1b: Ursachen einer kochleären Obliteration (Mod. nach [21])

- Meningitis
- Labyrinthitis
- Felsenbeinfraktur
- Lues
- Otosklerose

Ähnlich schnell sollte auch eine CI-Versorgung nach einer zur Taubheit führenden beidseitigen Felsenbeinfraktur erfolgen

Bei länger zurückliegender Ertaubung besteht kein eiliger Handlungsbedarf

► **Spezielle Implantate**

Tympanoplastisch versorgte Ohren mit ausreichender Mastoidpneumatisation können in herkömmlicher Technik implantiert werden

► **Mittelohrtotalobliteration bei Cholesteatom**

► **Regelmäßige CT-Kontrolle**

tis notwendig machen kann. Ähnlich schnell sollte auch eine CI-Versorgung nach einer zur Taubheit führenden beidseitigen Felsenbeinfraktur erfolgen, da auch hier ein erhebliches Risiko für eine beidseitige nachfolgende Ossifikation der Cochlea besteht.

Anders stellt sich die Lage bei Patienten dar, bei denen eine Ossifikation der Cochlea nachgewiesen wurde, aber die Ertaubung bereits längere Zeit zurückliegt. Eine Intervention ist auch hier angezeigt, allerdings besteht hier kein eiliger Handlungsbedarf. Auch in diesen Fällen sollte zunächst mit präoperativer Bildgebung (MRT und CT) die besser geeignete Seite identifiziert werden.

Intraoperativ kann die Schnecke dann bei Bedarf so weit aufgebohrt werden, bis z. B. ein freies Lumen erreicht wird. Von Gantz et al. [9] wurde der „total cochlear drill out“ angegeben, der auch die Schaffung eines artifiziellen Kanals zur Platzierung der Elektrode vorsieht. ► **Spezielle Implantate** mit 2 Elektrodenträgern (z. B. Nucleus Combi 11+12+1) können so auch bei partiell ossifizierter Cochlea in die basale und mittlere Windung eingesetzt werden. Hierdurch wird das Einführen einer größeren Anzahl von intrakochleär platzierten Elektroden ermöglicht [24, 26].

Die kochleäre Obliteration stellt damit keine Kontraindikation für eine Implantation dar, auch wenn die zu erwartenden Ergebnisse häufig aufgrund der limitierten Elektrodenanzahl schlechter ausfallen als in vergleichbaren Fällen ohne eine Obliteration. Eine prognostische Aussage hinsichtlich des zu erwartenden Rehabilitationsergebnisses fällt daher bei diesen Patienten schwer, obwohl generell auch diese Patienten erheblich von einer CI-Versorgung profitieren.

Chronische Mittelohrentzündung

Das Vorliegen einer chronischen Otitis media stellt ebenfalls keine grundsätzliche Kontraindikation dar, die eine CI-Versorgung verbieten würde. Tympanoplastisch versorgte Ohren mit ausreichender Mastoidpneumatisation können in herkömmlicher Technik implantiert werden. Bei Vorliegen einer chronisch mesotympanalen Otitis media, die durch herkömmliche Therapieverfahren nicht beherrscht werden kann, oder auch bei Vorliegen eines Cholesteatoms ist ggf. eine ► **Mittelohrtotalobliteration** notwendig [13].

Dabei werden in einem ein- oder auch zweizeitigen Vorgehen das Mastoid und das Mittelohr vollständig ausgeräumt und von der Schleimhaut befreit. Die Tube und der äußere Gehörgang werden blind verschlossen und die entstandene Operationshöhle mit Bauchfett aufgefüllt. Im Einzelfall wird dann entschieden, entweder eine sofortige CI-Implantation vorzunehmen oder diese im Intervall durchzuführen. Die durch diese Behandlungsstrategie erzielten Ergebnisse hinsichtlich der Mittelohrproblematik sind in der Regel sehr gut, dennoch wird eine ► **regelmäßige CT-Kontrolle** für das obliterierte Ohr zumindest in den ersten Jahren postoperativ empfohlen.

Innenohrmissbildungen

Eine besondere Herausforderung stellt eine CI-Versorgung bei nachgewiesener Fehlanlage des Innenohrs dar. In diesen Fällen können sowohl die Insertion als auch die korrekte Platzierung des Elektrodenträgers in der Cochlea deutlich erschwert sein. Eine umfassende Bildgebung mit Hilfe von CT und MRT stellt hier die wesentliche Grundlage zur präoperativen Einschätzung der anatomischen Veränderungen dar. Ein erhöhtes Risiko für intra- und postoperative Komplikationen existiert insbesondere bei atypischem Verlauf des N. facialis, häufig auftretend im Rahmen auch komplexer Innenohrfehlanlagen. In diesen Fällen hat sich die Verwendung eines ► **intraoperativen Neuromonitorings des N. facialis** bewährt, das die Sicherheit zusätzlich erhöhen kann.

Eine Fehlanlage der Innenohrstrukturen spricht daher primär nicht gegen eine CI-Versorgung, solange eine ► **regelrechte Anlage des Hörnervs** nachweisbar ist. Allerdings hat sich in der Vergangenheit gezeigt, dass oftmals das postoperative Ergebnis schlechter ausfällt als bei vergleichbaren Patienten ohne grob morphologische Veränderung der Innenohranatomie [40].

Revisionschirurgie

Bei bis zu 5% der Patienten mit Implantat muss mit einem Revisoneingriff gerechnet werden. Dabei sind Eingriffe ohne Implantataustausch von Eingriffen mit Implantatwechsel zu unterscheiden. Eingriffe bei Wundheilungsstörungen, Trommelfellperforationen oder überschießender Narbenbildung sind in der Regel ohne Gefahr für das Implantat [15]. Bei einem nachgewiesenen Implantatdefekt muss ein Austausch erfolgen, der aber in der Hand eines erfahrenen CI-Operators in aller Regel ohne besondere Schwierigkeiten auszuführen ist. Gelegentlich ist es möglich, bei einem Implantataustausch ein zwischenzeitlich technisch verbessertes Implantat einzusetzen, sodass der Patient zusätzlich vom technischen Fortschritt (► **„Upgrading“**) profitieren kann.

Neurofibromatose Typ 2

Bei Vorliegen einer Neurofibromatose Typ 2 (NF-2) mit bilateralen Akustikusneurinomen (AN) kann ggf. im Einzelfall eine CI-Versorgung sinnvoll sein. Dies stellt allerdings die Ausnahme dar, da durch die Tumoren und ggf. die notwendige beidseitige Tumorentfernung meist eine beidseitige neurale Ertaubung vorliegt, die eine Kontraindikation für eine CI-Versorgung darstellt. Im Falle eines allerdings nachweislich intakten Hörnervs und operativ entfernten AN kann die CI-Versorgung eine Möglichkeit zur Verbesserung des Hörvermögens darstellen. Bei anatomischer und funktioneller Hörnervenunterbrechung kann ein Hirnstammimplantat in Betracht gezogen werden [19, 25].

Prälingual ertaubte Erwachsene

Prälingual ertaubte Erwachsene sind im Allgemeinen von einer CI-Versorgung ausgeschlossen. Die nicht erfolgte auditive Stimulation und konsekutiv fehlende Sprachentwicklung lässt kein Sprachverständnis nach CI-Versorgung erwarten. Dies muss den Patienten, die zumeist mit einem ausgeprägten Versorgungswunsch vorstellig werden, in einem ausführlichen ärztlichen Beratungsgespräch erklärt werden. Da oftmals die primäre Initiative zur Vorstellung in einer CI-Klinik aber auch aus dem Angehörigenbereich stammt, besteht hier nicht selten ein ► **Aufklärungsbedarf** für die gesamte Familie.

Ausnahmen ergeben sich bei Patienten, die auditiv gefördert wurden, d. h. über eine gute Sprache verfügen, sodass davon auszugehen ist, dass ggf. eine Resthörigkeit mit Hörgeräten und entsprechender sprachorientierter Förderung in der Vergangenheit genutzt werden konnte. Entscheidend ist aber neben der Sprachkompe-

Die Insertion und korrekte Platzierung des Elektrodenträgers in der Cochlea können deutlich erschwert sein

► **Intraoperatives Neuromonitoring des N. facialis**

► **Regelrechte Anlage des Hörnervs als Voraussetzung**

Bei bis zu 5% der Patienten muß mit einem Revisoneingriff gerechnet werden

► **„Upgrading“**

Bei anatomischer und funktioneller Hörnervenunterbrechung kann ein Hirnstammimplantat in Betracht gezogen werden

Prälingual ertaubte Erwachsene sind im Allgemeinen von einer CI-Versorgung ausgeschlossen

► **Aufklärungsbedarf**

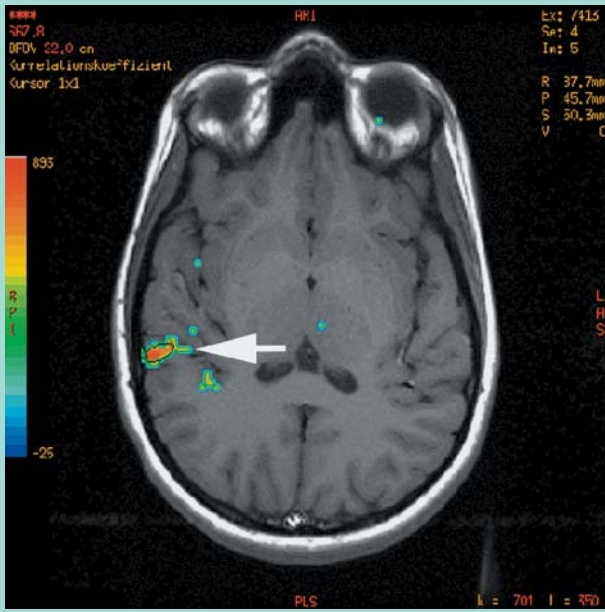


Abb. 2 ▲ Funktionelles MRT mit Aktivitätsnachweis im primären auditorischen Cortex in der Heschl-Windung des Schläfenlappens nach elektrischer Stimulation über eine Promontorialelektrode

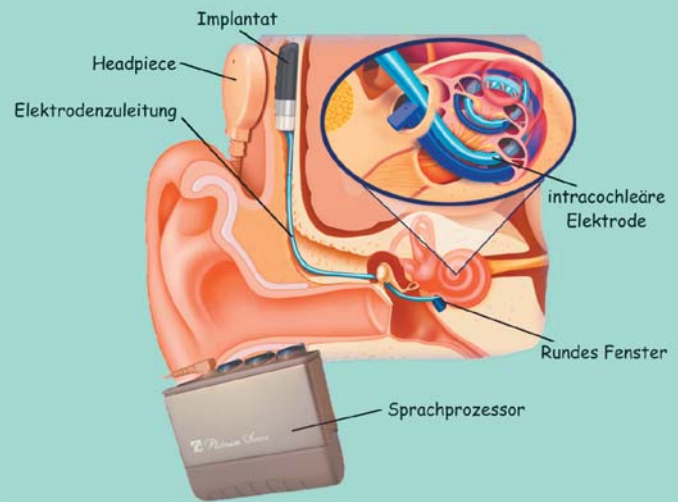


Abb. 3 ▲ Komponenten eines Cochleaimplantatsystems am Beispiel des Clarion-Systems (Mod. nach einer freundlicherweise von der Fa. Clarion Corp. zur Verfügung gestellten Vorlage)

► Promontorialtest als Indikator

Bislang existiert kein Nachweis einer deutlichen Überlegenheit der beidseitigen gegenüber der einseitigen Versorgung

► Indikation zur beidseitigen CI-Versorgung

tenz des Patienten, seinem Willen zur CI-Versorgung und einer realistischen Erwartungshaltung des Betroffenen besonders das Ergebnis des ►**Promontorialtests**, der als guter Indikator für eine Stimulierbarkeit des Hörnervs betrachtet werden kann.

Bilaterale CI-Versorgung

Große Kontroversen existieren derzeit hinsichtlich der Notwendigkeit bzw. des Vorteils einer beidseitigen gegenüber einer einseitigen Versorgung mit einem Cochleaimplantat. Bislang existiert derzeit keine publizierte umfassende Studie, die an einer überzeugend großen Patientenklientel, ausgehend von vergleichbaren Parametern hinsichtlich der Ertaubungsdauer, eines symmetrisch aufgetretenen Hörverlustes und sonstiger klinischer Parameter eine deutliche Überlegenheit einer beidseitigen gegenüber einer einseitigen Versorgung nachweisen könnte.

Auch wenn sich in kleineren Beobachtungsgruppen ein Vorteil der beidseitigen Versorgung erahnen lässt, steht eine umfassende wissenschaftliche Auswertung dieser Maßnahme bislang aus. An mehreren CI-Zentren finden daher derzeit diesbezügliche Untersuchungen statt, sodass in naher Zukunft mit einer umfassenden Aussage bezüglich dieser Problematik zu rechnen ist. Zum gegenwärtigen Zeitpunkt besteht, außerhalb von Anwendungsstudien, eine nachgewiesene ►**Indikation zur beidseitigen CI-Versorgung** lediglich im Rahmen einer akuten postmeningitischen Ertaubung bzw. nachgewiesener beidseitiger Fraktur der Cochlea mit nachfolgender Gefahr einer ossifizierenden Obstruktion des endocochleären Lumens.

Funktionelle Kernspintomographie (fMRT)

Im Rahmen einer CI-Voruntersuchung kann in Einzelfällen der Bedarf nach einer weitergehenden Diagnostik der Hörnervenfunktion bzw. der Informationsweiterleitung an die übergeordneten Hirnareale von großem Interesse sein. In diesen Spezialfällen kann die Durchführung einer funktionellen Kernspintomographie (fMRT) in Kombination

Tabelle 2

Technische Daten moderner Kochleaimplantate (Stand: 07/2002)			
Hersteller	Cochlear	Advanced Bionics	MedEl
Implantattyp	Nucleus 24™	Clarion CI™	Combi 40+™
Herkunft	Australien	USA	Österreich
Abmessungen [mm]	22×20×6,9	31×25×6	33,5×23,4×4
Gewicht [g]	9,5	8	9
Material des Gehäuses	Silikon/Titan	Keramik	Keramik
Elektrodenträger	Silikon	Silikon	Silikon
Elektrodenkonfiguration	22 Elektroden 2 Referenzelektroden	16 Elektroden 1 Referenzelektrode	12 Elektroden 1 Referenzelektrode
Anzahl unabhängiger Stromquellen	1	16	1
Kanäle	22	16	12
Stimulationsmodus	Bipolar Monopolar „Common ground“	Bipolar Monopolar	Monopolar
Summenstimulationsrate	14.400 pps	250.000 pps	18.180 pps
Übertragungskapazität vom Prozessor zum Implantat	14.400 Amplituden/s	92.000 Amplituden/s	18.180 Amplituden/s
Telemetrie	Impedanz, NRT, „compliance check“	Impedanz, NRI, EFI	Impedanz
HDO-Prozessor verfügbar	Ja	Ja	Ja
Sprachverarbeitung	CIS, SPEAK, ACE	CIS, HiRate	CIS, „n of m“

mit einer elektrischen Stimulation des Hörnervs mittels eines Promontorialtests hilfreiche Zusatzinformationen liefern [32]. Der Vorteil dieser Untersuchungsmethode liegt in einer objektiven Nachweisbarkeit der Aktivierung der Heschl-Querwindungen nach elektrischer Stimulation (▣ Abb. 2). Ein positiver Nachweis kann in kritischen Fällen durch dieses objektive Kriterium wesentlich zur Entscheidungsfindung beitragen.

Technische Aspekte heutiger Kochleaimplantatsysteme

Prinzipieller Systemaufbau

Grundsätzlich ist der Aufbau aller zzt. auf dem Markt befindlichen Kochleaimplantatsysteme gleich. Spezielle Eigenschaften der Systeme finden sich in den folgenden Abschnitten und sind in ▣ Tabelle 2 zusammengefasst. Heute üblich sind Implantate mit einer ► **intrakochleären Elektrodenanordnung**; Versuche mit extrakochleären Elektrodenträgern in den 1980er Jahren waren wenig erfolgreich und wurden nicht weiter verfolgt [1,9]. Das System gliedert sich in die internen und externen Komponenten (▣ Abb. 3). Implantiert wird der sog. ► **„Empfänger/Stimulator“**. Extern befindet sich der ► **Sprachprozessor**, welcher die vom Mikrofon aufgenommene Information entsprechend der Sprachverarbeitungsstrategie verarbeitet und als Hochfrequenzsignal mittels der über dem Implantat getragenen Sendespule transkutan an die interne Elektronik des Implantates weitergibt.

Neben ► **Einkanalsystemen**, die quasi vom Markt verschwunden sind, werden heute Systeme mit 8–22 Elektroden implantiert, denen in mehreren Studien eine deutliche Überlegenheit gegenüber den einkanaligen Systemen bescheinigt wurde [9, 41]. Den einzelnen Elektroden sind bei der Mehrzahl der modernen Sprachverarbeitungsstrategien feste Frequenzbänder im für das Sprachverstehen relevanten Bereich über den Sprachprozessor zugeordnet. So werden in der Begriffswelt der Kochleaimplantatsysteme diese Frequenzbereiche – man spricht auch von Kanälen – oft mit den intrakochleär platzierten Elektroden gleichgesetzt, welche ja innerhalb der Cochlea über die Orts-

Objektive Nachweisbarkeit der Aktivierung der Heschl-Querwindungen

► Intrakochleäre Elektrodenanordnung

- Intern: „Empfänger/Stimulator“
- Extern: Sprachprozessor

► Einkanalsysteme

► Mehrkanalige Systeme

Eine intrakochleäre Elektrode ist mit einer extrakochleären Referenzelektrode verschaltet

► Biphasischer Rechteckpuls

Simultane Stimulation mehrerer Kanäle

Elektrodenpaare dürfen sich keinesfalls überschneiden

Entscheidend für die wahrgenommene Lautstärke ist die Ladung, welche auf die Elektrode aufgebracht wird

- Minimaler Höreindruck
- Angenehm lauter Höreindruck

- Regelmäßige Kontrolle dieser Werte

kodierung den entsprechenden Frequenzbereich repräsentieren. Diese ► **mehrkanaligen Systeme** besitzen meistens zusätzlich noch eine oder 2 Referenzelektroden, welche sich in der Regel am Gehäuse des Stimulators befinden oder durch eine Kugelelektrode realisiert sind, die unter dem Temporalismuskel platziert wird. Bei diesen mehrkanaligen Systemen lassen sich die Elektroden auf verschiedene Weise miteinander verschalten, was in den folgenden Abschnitten näher erläutert wird.

Stimulationsformen

Monopolare Stimulation

Bei dieser Stimulationsart wird jeweils eine intrakochleäre Elektrode mit einer extrakochleären Referenzelektrode derart verschaltet, dass zu einem definierten Zeitpunkt ein Stromfluss zwischen genau diesen beiden Elektroden erfolgt (■ **Abb. 4**). Eine simultane Stimulation mehrerer Elektroden zur gleichen Zeit ist in diesem Stimulationsmodus nicht möglich, da es aufgrund der einen extrakochleären Bezugselektrode zu unerwünschten Interaktionen zwischen den einzelnen Elektroden bzw. Kanälen kommen würde [42, 43]. Als Stimulationsmuster wird ein ► **biphasischer Rechteckpuls** verwandt.

Bipolare Stimulation

Hierbei wird zu einer aktiven Elektrode eine weitere, intrakochleäre Elektrode bestimmt, welche als Referenzelektrode dient. Besitzt das Implantat mehrere Stromquellen, so ist eine simultane Stimulation mehrerer Kanäle mit vertretbaren Kanalinteraktionen möglich, sofern sich die elektrischen Felder, welche von den stimulierten Elektroden ausgehen, nicht überkreuzen, was bedeutet, dass Elektrodenpaare möglichst nahe beieinander sein sollten und sich keinesfalls überschneiden dürfen. Je weiter die Elektroden des zu stimulierenden Elektrodenpaares auseinanderliegen, desto lauter ist der Höreindruck beim Patienten, was mit der dann größeren Zahl von angesprochenen Nervenzellen zusammenhängt (■ **Abb. 4**).

Common-ground-Stimulation

Hierbei wird eine intrakochleäre Elektrode gegen alle übrigen intrakochleären Elektroden gereizt, welche in diesem Fall zwecks Bildung einer gemeinsamen großen Bezugselektrode elektrisch miteinander verschaltet sind (■ **Abb. 4**). Diese Stimulationsform ist heute jedoch quasi vom monopolen Modus verdrängt worden, welcher günstigere Eigenschaften im Vergleich zur Common-ground-Stimulation aufweist [43].

Untere Hörschwelle und angenehme Lautheit (T- und M-Level)

In Abhängigkeit vom gewählten Stimulationsmodus sind unterschiedliche Wahrnehmungsschwellen beim Patienten zu erwarten, da je nach Elektrodenzuordnung verschieden viele Nervenzellen durch die Stimulation der entsprechenden Elektrode und des damit verbundenen elektrischen Strömungsfeldes aktiviert werden. Entscheidend für die wahrgenommene Lautstärke ist die Ladung, welche auf die Elektrode aufgebracht wird. Die Ladung Q berechnet sich aus „Stromstärke I über der Zeit t “ ($Q=I \times t$). Die Lautheit kann also durch die 2 Parameter I und t bestimmt werden, wobei t klein gehalten werden sollte, um eine möglichst schnelle Stimulationsfolge auf den Elektroden zu ermöglichen.

Typische Werte für t sind bei heutigen Implantaten 20–100 μ s, in klinischen Studien werden bereits Pulsdauern bis hinunter auf 11 μ s evaluiert. Typische Werte für I sind einige μ A bis hoch zu 2 mA. Für jeden Kanal wird die Hörschwelle und der Stimulationsstrom für angenehme Lautheit bestimmt, d. h. die Ladung, bei der der Patient gerade einen ► **minimalen Höreindruck** wahrnimmt (T-Level), bis hin zu der Ladung, bei welcher der Patient einen ► **angenehm lauten Höreindruck** wahrnimmt (M-Level). Diese 2 Grenzwerte werden für jeden Kanal im Sprachprozessor gespeichert und zur Berechnung des entsprechenden Stimulationsstroms im normalen Hörbetrieb verwendet. Eine ► **regelmäßige Kontrolle dieser Werte** in der betreuenden Klinik ist von erheblicher Be-

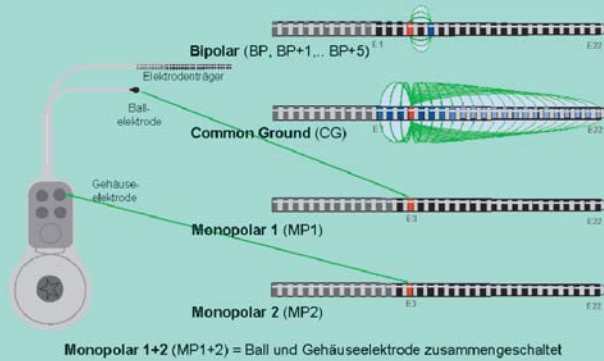


Abb. 4 ◀ Drei mögliche Stimulationsmodi (bipolar, „common ground“, monopolar) am Beispiel des Nucleus-M-24-Implantats der Fa. Cochlear Corp. E1 ist die basalste, E22 die apikalste Elektrode in der Cochlea

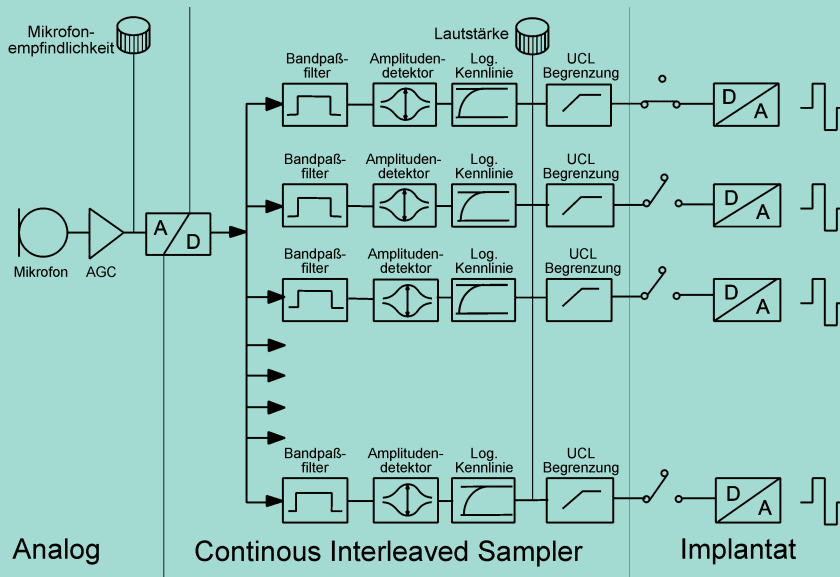


Abb. 5 ▲ Funktionsschaltbild der 8-kanaligen Clarion-CIS-Strategie

deutung, da Änderungen der Schwellwerte, etwa durch Gewebewachstum innerhalb der Cochlea, zu einer Hörverschlechterung beim Patienten führen können.

Sprachverarbeitungsstrategien

Die Sprachverarbeitungsstrategie dient der Aufbereitung von Frequenz-, Zeit- und Lautstärkeinformationen des akustischen Eingangssignals und der Erzeugung eines adäquaten elektrischen Signals, welches durch die Stimulation einzelner Elektroden auf den Hörnerv übertragen wird und dem Patienten durch Ausnutzung der vorhandenen Übertragungsmöglichkeiten einen möglichst optimalen Höreindruck vermittelt. Die entscheidenden 3 Faktoren sind die ► **Amplitude**, also die abgegebene Ladung, die ► **Pulsrate**, also die zeitliche Auflösung des Signals, und die ► **Tonhöhe**, entsprechend der Auswahl der Elektroden.

Aus einer Vielzahl von Versuchen in den 1970er und 1980er Jahren entwickelten sich schließlich 2 Sprachverarbeitungsgruppen, mit denen die heute kommerziell verfügbaren Strategien grob eingeteilt werden können. Diese sind die ► **sequenziell stimulierenden, pulsatilen Strategien nach Vocoderansatz** [6] und die ► **simultan stimulierenden, analogen Strategien**. Typische Vertreter der sequenziell-pulsatilen Strategien sind CIS („continuous interleaved sampling“) und alle „N-aus-m-Variationen“ (Nucleus-SPEAK, Nucleus-ACE, MedEL-„n aus m“); als Beispiel für eine simultan-analoge Strategie sei Clarion-SAS („simultaneous analog stimulation“) genannt. Die größte Verbreitung hat die Gruppe der sequenziell-pulsatilen Strategien. Stellvertretend für eine sequenziell-pulsatile

Die Sprachverarbeitungsstrategie dient der Aufbereitung des akustischen Eingangssignals und der Erzeugung eines adäquaten elektrischen Signals

- **Amplitude**
- **Pulsrate**
- **Tonhöhe**

- **Sequenziell stimulierende, pulsatile Strategien nach Vocoderansatz**
- **Simultan stimulierende, analoge Strategien**

- ▶ **Kompression, Digitalisierung**
- ▶ **Gleichrichtung**
- ▶ **Tiefpassfilterung**
- ▶ **Transformation**

- ▶ **High-rate-Sprachverarbeitungsstrategien**

- ▶ **Bidirektionale Datenübertragung**

- ▶ **Modiolusnahe Elektrode**
- ▶ **Erhöhte Stabilität**
- ▶ **Stromfluss zwischen beliebigen Elektrodenkombinationen**
- ▶ **22 intrakochleäre Elektrodenkontakte**
- ▶ **Zwei extrakochleäre Bezugs Elektroden**
- ▶ **1800 pps/Kanal**

Sprachverarbeitungsstrategie soll im folgenden Abschnitt das 8-kanalige Clarion-CIS detaillierter beschrieben werden.

„**Continuous interleaved sampling (CIS)**“ beim Clarion-Implantat. Das über das Mikrofon aufgenommene Eingangssignal wird auf einen Dynamikbereich von 60 dB ▶ **komprimiert, digitalisiert** und auf 8 Bandpässe gegeben, welche in einem Frequenzbereich von 250–5500 Hz liegen [3]. Nachdem das Signal ▶ **gleichgerichtet** und mit 400 Hz ▶ **tiefpassgefiltert** wurde, wird der Energiegehalt der einzelnen Frequenzbereiche bestimmt, in den elektrischen Hörbereich des Patienten ▶ **transformiert** und die ermittelten Werte zum Implantat gesendet. Dort wird schließlich die Information in Form von biphasischen Rechteckimpulsen, welche in ihrer Amplitude proportional zum Energiegehalt im zugehörigen Kanal sind, auf die entsprechenden Elektroden geschaltet (■ Abb. 5). Die Folgerate für jede der 8 Elektroden beträgt 833 Hz. Die CIS-Strategie stellt auch die Basis für die neuen, sog. ▶ **High-rate-Sprachverarbeitungsstrategien** dar, welche mit einer deutlich höheren Stimulationsrate als die oben erwähnten 833 Hz funktionieren, ansonsten aber nach dem gleichen Prinzip arbeiten. In ersten klinischen Studien werden derzeit Stimulationsraten von bis zu 3000 Hz bei 8-kanaligen CIS-Implementationen getestet.

Telemetrie

Alle namhaften Kochleaimplantathersteller bieten in ihren Systemen eine ▶ **bidirektionale Datenübertragung** zwischen dem Sprachprozessor und dem Implantat an. Diese ermöglicht nicht nur die Übertragung der kodierten akustischen Signale zum Implantat, sondern auch eine Rückübertragung verschiedener Informationen vom Implantat zum Prozessor, wie etwa Elektrodenimpedanzen, die bestehende Verbindung zum Implantat, die erfolgreiche Ansteuerung jedes einzelnen Stimulus, die Übermittlung von Nervenantworten auf den elektrischen Reiz (ECAP) u. a. Diese sog. Telemetrie weist je nach Hersteller einen unterschiedlich großen Funktionsumfang auf, welcher in den systemspezifischen Abschnitten für jedes Implantat gesondert beschrieben wird.

Technische Besonderheiten der verschiedenen Implantatsysteme

Obwohl die grundsätzlichen Funktionen der Implantatsysteme natürlich ähnlich sind, gibt es zwischen den verschiedenen Modellen doch erhebliche Unterschiede in der technischen Ausführung dieser Funktionen. Im Folgenden werden die Eigenschaften der Kochleaimplantatmodelle der 3 größten Produzenten (Cochlear Corp., Advanced Bionics Corp., MedEl GmbH) beschrieben (Zusammenfassung in ■ Tabelle 2).

Nucleus-24-Implantat der Fa. Cochlear Corp. Die 24er Serie des Nucleus-Implantat ist seit Mitte 1996 verfügbar, wodurch bereits eine erhebliche Erfahrung mit diesem Implantattyp besteht. Obwohl der Funktionsumfang der Implantatelektronik seit diesem Zeitpunkt gleich geblieben ist, hat das Implantat doch einige Weiterentwicklungen erfahren. Zu nennen wäre hier die Einführung einer neuen, ▶ **modiolusnahen Elektrode** (Oktober 1999) sowie die Änderung der Gehäuseform für die Elektronik von einem rechteckigen Titangehäuse (27×18×6,4 mm) in ein rundliches Titangehäuse (22×20×6,9 mm) mit ▶ **erhöhter Stabilität** (November 1999).

Die modiolusnahe Elektrodenlage wird über eine Vorkrümmung des Elektrodenarrays realisiert. Antenne und Magnet liegen außerhalb des Gehäuses und sind, wie auch das Titangehäuse, eingebettet in Silikon (s. ■ Abb. 6). Das Implantat besitzt eine Stromquelle und erlaubt den ▶ **Stromfluss zwischen beliebigen Elektrodenkombinationen**. Es existieren ▶ **22 intrakochleäre Elektrodenkontakte** bzw. Kanäle und ▶ **2 extrakochleäre Bezugs Elektroden**. Die extrakochleären Elektroden sind am Gehäuse (MP2) und als Kugelelektrode (MP1) realisiert und werden für die monopolare Stimulation verwendet. Die maximale Summenstimulationsrate dieses Implantates beträgt 14.400 Pulse/s. Bei einem 8-kanaligen CIS sind somit ▶ **1800 pps/Kanal** zu erreichen. Das Implantat beherrscht prinzipiell alle sequenziell-pulsatilen Stimulationsformen, simultane Stimulation mehrerer Elektroden ist bei nur einer Stromquelle nicht möglich.



Abb. 6 ▲ Das Nucleus R-24 Implantat mit vorgeformten Contour™ Elektrode (Freundlicherweise zur Verfügung gestellt von der Fa. Cochlear Corp.)

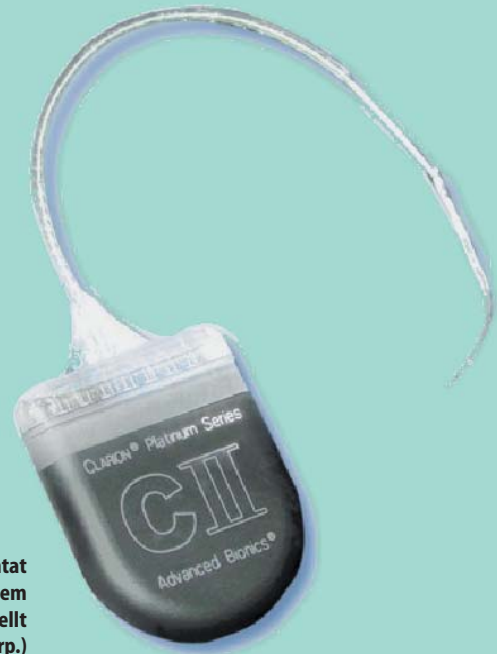

Abb. 7 ► Das Clarion-CII™-Implantat mit HiFocus-II™-Elektrodensystem (Freundlicherweise zur Verfügung gestellt von der Fa. Advanced Bionics Corp.)

Als Telemetriefunktionen sind Impedanzmessung, ► **bestimmungsgemäße Stimulation** („out of compliance check“) und ECAP („neural response telemetry“) verfügbar. Das Implantat ist in 3 weiteren Ausführungen erhältlich: Als Straight-array-Implantat mit geradem Elektrodenarray, als Double-array-Implantat mit einem geteilten Elektrodenarray für obliterierte Cochleae [28 ,26] sowie als Hirnstammimplantat bei defektem Hörnerv.

Clarion C2™. Das Clarion-C2™-Implantat der Fa. Advanced Bionics ist seit April 2001 kommerziell verfügbar und ist damit das zzt. neueste System auf dem Markt. Das Gehäuse besteht aus Keramik und ist 31×25×6 mm groß. Elektronik, Antenne und Magnet sind in diesem Gehäuse vereint. Das System besitzt derzeit einen geraden Elektrodenträger (■ Abb. 7). Die zwischenzeitliche Verwendung eines intrakochleären Positioners wurde aufgrund vermuteter Meningitisfälle wieder verlassen. Das Implantat weist ► **16 intrakochleäre Elektrodenkontakte** bzw. Kanäle und ► **eine externe Bezugslektrode** am Implantatgehäuse für die monopolare Stimulationsform auf.

Die programmierbare Ablauflogik des Implantates gestattet es, Stimulationsmuster im Implantat selbst anstatt im Sprachprozessor zu speichern. Dies hat den Vorteil, dass während des Hörbetriebs nur Amplitudenwerte für die einzelnen Elektroden übermittelt werden müssen, nicht aber Steuerbefehle, wie etwa Elektrodenverschaltung, Stimulationsfolge, Pulsdauer, etc. Diese Daten werden bei jedem Einschalten des Prozessors einmalig in das Implantat geladen und dort gespeichert, wodurch im Hörbetrieb die zur Verfügung stehende Bandbreite des Übertragungskanals zwischen Prozessor und Implantat bei vielen Sprachverarbeitungsstrategien effektiver genutzt werden kann.

Die Implantatelektronik kann eine maximale Summenstimulationsrate von 250.000 pps liefern, allerdings ist die Bandbreite des Übertragungskanals vom Prozessor zum Implantat auf 92.000 updates/s begrenzt. Diese 92.000 Amplitudenwerte lassen sich mittels der internen Ablaufsteuerung des Implantates beliebig auf die Kanäle verteilen, sodass etwa eine beschleunigte Stimulation der hochfrequenten Kanäle zwecks genauer zeitlicher Auflösung denkbar wäre. Bei einem 8-kanaligen CIS wären also maximal ► **11.500 pps/Kanal** zu erreichen, wobei derartig hohe Pulsraten zzt. noch nicht verwendet werden; in klinischen Studien werden derzeit Pulsraten von 3000 pps evaluiert.

Das Implantat beherrscht prinzipiell alle sequenziell-pulsatilen Stimulationsformen, die ► **simultane Stimulation mehrerer Elektroden** ist aufgrund von 16 unabhängigen

► Bestimmungsgemäße Stimulation

- **16 intrakochleäre Elektrodenkontakte**
- **Eine externe Bezugslektrode**

Die Bandbreite des Übertragungskanals zwischen Prozessor und Implantat kann effektiver genutzt werden

- **11.500 pps/Kanal**
- **Simultane Stimulation mehrerer Elektroden**

► Verschaltungen zwischen beliebigen Elektroden

► Warnung bei Verbindungsabbriss

► 12 ansteuerbare Positionen
► Extrakochleäre Kugelelektrode
► Monopolarer Stimulationsmodus

► 2272 pps/Kanal

► Messung der Stromausbreitung in der Kochlea

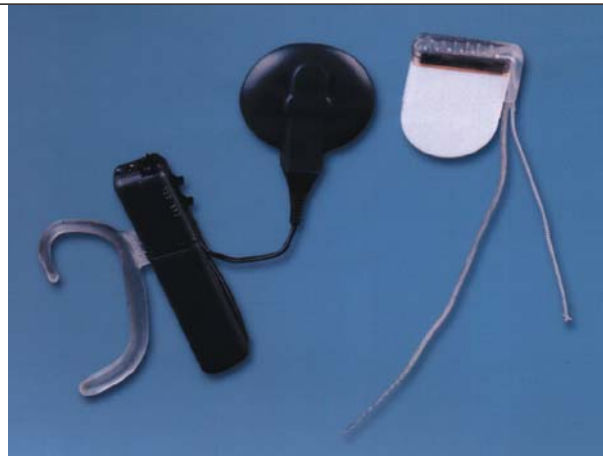

Abb. 8 ◀ Das MedEL-C40+™-Implantat mit HdO-Prozessor (Freundlicherweise zur Verfügung gestellt von der Fa. MedEL GmbH)

Stromquellen möglich (SAS – „simultaneous analog stimulation“). Im sequenziell-pulsatilen Modus sind ► **Verschaltungen zwischen beliebigen Elektroden** möglich, im simultan-analogen Modus ist ein 8-kanaliger Betrieb mit festen Elektrodenpaaren gestattet. Als Telemetriefunktionen stehen Impedanzmessung, ECAP („neural response imaging“) und EFI („electric field imaging“ – Stromausbreitung in der Kochlea) zur Verfügung. Es existiert ferner eine permanente Überwachung der Verbindung zwischen Sprachprozessor und Implantat, sodass bei einem eventuellen Verbindungsabbriss eine ► **Warnung** vom Prozessor abgegeben werden kann.

MedEL Combi 40+™. Das österreichische System ist seit 1996 verfügbar, sodass, ähnlich wie beim Nucleus-System, erhebliche Erfahrung mit dem Implantattyp besteht. Die Elektronik sowie die Antenne und der Magnet befinden sich in einem 33,5×23,4×4 mm großen Keramikgehäuse (▣ Abb. 8). Das Elektrodenarray ist gerade und beinhaltet 24 Elektrodenkontakte, von denen jeweils 2 elektrisch verbunden sind, sodass sich ► **12 ansteuerbare Positionen** (bzw. Kanäle) in der Kochlea ergeben. Zusätzlich existiert eine ► **extrakochleäre Kugelelektrode**, welche als Bezugslektrode für die monopolare Stimulation dient. Das Implantat beherrscht ausschließlich den ► **monopolaren Stimulationsmodus**, sodass jede intrakochleäre Elektrode nur mit der extrakochleären Bezugslektrode verschaltet werden kann.

Die maximale Summenstimulationsrate dieses Implantates beträgt 18.180 Pulse/s. Bei einem 8-kanaligen CIS sind somit ► **2272 pps/Kanal** zu erreichen. Das Implantat beherrscht prinzipiell alle sequenziell-pulsatilen Stimulationsformen, die simultane Stimulation mehrerer Elektroden ist bei nur einer Stromquelle nicht möglich. Als Telemetriefunktionen stehen Impedanzmessung und ► **Messung der Stromausbreitung in der Kochlea** zur Verfügung.

Das Implantat ist in 2 weiteren Ausführungen erhältlich: Als Split-array-Implantat (Combi 40+ GB) mit einem geteilten Elektrodenarray oder als Short-array-Implantat (Combi 40+ S), beide für obliterierte Kochleae.

Fazit für die Praxis

Die Hörrehabilitation von gehörlosen und ertaubten Kindern und Erwachsenen hat im Verlauf der letzten 20 Jahre eine hohe medizinische Zuverlässigkeit und technische Perfektionierung erfahren. Dem klinisch-praktischen HNO-Arzt obliegt es zusammen mit den großen und auch kleineren Implantationszentren, den betroffenen Patienten diese moderne Technologie zur Wiederherstellung einer wichtigen Sinnesfunktion zugänglich zu machen. Die intensiven wissenschaftlichen Anstrengungen lassen auch zukünftig innovative Verbesserungen und ggf. „überraschende“ Entwicklungen erwarten.

Korrespondierender Autor

Prof. Dr. med. H.-G. Kempf

Klinik für HNO-Heilkunde, Kopf- und Halschirurgie, Helios-Klinikum Wuppertal, Heusnerstraße 40, 42283 Wuppertal
E-Mail: hkempf@Wuppertal.helios-kliniken.de

Danksagung

Die Autoren danken Herrn Prof. Dr. T. Lenarz (Direktor der HNO-Klinik der MH Hannover) für die kritische Durchsicht des Manuskriptes und Herrn Prof. Dr. H. Becker (Direktor der Abteilung Neuroradiologie der MH Hannover) für das freundlicherweise zur Verfügung gestellte neuroradiologische Bildmaterial. Darüber hinaus danken die Autoren den Firmen Cochlear Corp., Advanced Bionics Corp. und MedEl GmbH für das zur Verfügung gestellte Bildmaterial ihrer Produkte.

Literatur

- Battmer RD (1998) Technische Aspekte der verschiedenen Codierungsstrategien und Implantatsysteme. In: Lenarz T: Cochlea-Implantat. Springer Berlin Heidelberg New York Tokio, S 70–82
- Chute PM, Gravel JS, Popp AL (1995) Speech perception abilities of adults using a multichannel cochlear implant and frequency transposition hearing aid. *Ann Otol Rhinol Laryngol Suppl* 166: 260–263
- Clarion Clinician's Handbook[®] (1997) Advanced Bionics, USA
- Clark GM, Blamey PJ, Brown AM et al. (1987) The University of Melbourne – nucleus multi-electrode cochlear implant. *Adv Otorhinolaryngol* 38/IV-IX: 1–181
- Djourno A, Eyries C (1957) Prothèse auditive par excitation électrique à distance du nerf sensoriel à l'aide d'un bobinage inclus a demeure. *Presse Medical*, Paris, 35: 14–17
- Dudley H (1939) The Vocoder. Bell Labs Record, USA
- Fisch U, Cremers WR, Lenarz T et al. (2001) Clinical Experience with the Vibrant Soundbridge Implant Device. *Otol Neurotol* 22/6: 962–972
- Fischer M, Bachor E, Bagus H et al. (2000) Ambulante Rehabilitation nach Cochlear-Implant-Versorgung. *HNO* 48/11: 832–838
- Gantz BJ, McCabe BF, Tyler RS (1988) Use of multichannel cochlear implants in obstructed and obliterated cochleas. *Otolaryngol Head Neck Surg* 98/1: 72–81
- Gnadeberg D, Battmer RD, Lüllwitz E et al. (1994) Der Einfluss der Narkose auf den intraoperativ elektrisch ausgelösten Stapediusreflex. *Laryngorhinootologie* 73/3: 132–135
- Hoffman RA, Cohen NL (1995) Complications of cochlear implant surgery. *Ann Otol Rhinol Laryngol Suppl* 166: 420–422
- House WF (1974) Goals of the cochlear implant. *Laryngoscope* 84/11: 1883–1887
- Issing PR, Schönermark M, Kempf HG, Lenarz T (1996) Indikationen zur Mittelohrobliteration im Rahmen der Cochlear-Implant-Versorgung. *Laryngorhinootologie* 75/12: 727–731
- Kempf HG, Issing PR, Lenarz T (1996) Ionomer-Zement in der Cochlear-Implant-Chirurgie-Anwendung und Langzeitergebnisse. *Laryngorhinootologie* 75/7: 388–391
- Kempf HG, Tempel S, Johann K, Lenarz T (1999) Komplikationen der Cochlear Implant-Chirurgie bei Kindern und Erwachsenen. *Laryngorhinootologie* 78/10: 529–537
- Kempf HG, Stöver T, Lenarz T (2000) Mastoiditis and acute otitis media in children with cochlear implants: recommendations for medical management. *Ann Otol Rhinol Laryngol Suppl* 185: 25–27
- Kempf HG, Büchner A, Stöver T (2003) Kochlea-implantat bei Erwachsenen: Indikation und Durchführung. Teil I: Diagnostik, Operationsverfahren und Ergebnisse. *HNO* 51: 591–603
- Laszig R (2000) Wo soll die Rehabilitation nach Cochlear-Implant. Versorgung stattfinden? *HNO* 48/11: 797–798
- Laszig R, Marangos N, Sollmann P et al. (1997) Initial results from the clinical trial of the nucleus 21-channel auditory brain stem implant. *Am J Otol* 18/6 (Suppl): S160
- Lehnhardt E (1993) Intracochleäre Platzierung der Cochlea-Implantat-Elektroden in soft surgery technique. *HNO* 41/7: 356–359
- Lenarz T (1994) Cochlea-Implantat bei Kindern: Konzept, Auswahlkriterien, operatives Vorgehen und Ergebnisse. In: Lenarz T, Lehnhardt E, Bertram B (Hrsg) Cochlea-Implantat bei Kindern. Thieme, Stuttgart, S 4–15
- Lenarz T (Hrsg) (1998) Cochlea-Implant. Springer, Berlin, Heidelberg, New York Tokio
- Lenarz T, Battmer RD (1996) Das Clarion Cochlea-Implantat – technische Grundlagen, erste klinische Erfahrungen und Ergebnisse. *Laryngorhinootologie* 75/1: 1–9
- Lenarz T, Battmer RD, Lesinski A, Parker J (1997) Nucleus double electrode array: a new approach for ossified cochleae. *Am J Otol* 18/6 (Suppl): 39–41
- Lenarz T, Moshrefi M, Matthies C et al. (2001) Auditory brainstem implant: part I. Auditory performance and its evolution over time. *Otol Neurotol* 22/6: 823–833
- Lenarz T, Büchner A, Tasche C et al. (2002) The results in patients implanted with the nucleus double array cochlear implant: pitch discrimination and auditory performance. *Ear Hear* Feb;23/1 (Suppl): 90S–101S
- Lenarz T, Weber BP, Mack KF, Battmer RD, Gnadeberg D (1998) Vibrant Soundbridge System: Ein neuartiges Hörimplantat für Innenohrschwerhörige. Teil 1: Funktionsweise und erste klinische Erfahrungen. *Laryngorhinootologie* 77/5: 247–255
- Lenarz T, Lesinski-Schiedat A, Weber BP et al. (1999) Das Nucleus Double Array Cochlear Implant: Ein neues Konzept bei obliterierter Cochlea. *Laryngorhinootologie* 78/8: 421–428
- Lenarz T, Weber BP, Issing PR et al. (2001) Vibrant Soundbridge System: Ein neuartiges Hörimplantat für Innenohrschwerhörige. Teil 2: Audiologische Ergebnisse. *Laryngorhinootologie* 80/7: 370–380
- Marangos N, Laszig R (1998) Cochlear Implants. Die prothetische Versorgung bei Taubheit um die Jahrtausendwende *HNO* 46/1: 12–26
- Muckle RP, Levine SC (1994) Facial nerve stimulation produced by cochlear implants in patients with cochlear otosclerosis. *Am J Otol* 15/3: 394–398
- Obler R, Köstler H, Weber BP, Mack KF, Becker H (1999) Safe electrical stimulation of the cochlear nerve at the promontory during functional magnetic resonance imaging. *Magn Reson Med* 42/2: 371–378
- Rost U, Strauß-Schier A (1998) Rehabilitations- und Testkonzepte bei Erwachsenen. In: Lenarz T (Hrsg) Cochlea-Implant. Springer, Berlin Heidelberg New York Tokio, S 136–145
- Ruh S, Battmer RD, Strauss-Schier A, Lenarz T (1997) Cochlear Implant bei resthörigen Patienten. *Laryngorhinootologie* 76/6: 347–350
- Simmons FB, Mongeon CJ, Lewis WR (1964) Electrical stimulation of acoustical nerve and inferior colliculus. *Arch Otolaryngol* 79: 559–564
- Volta A (1800) On the electricity excited by the mere contact of conducting substances of different kinds. *Trans R Soc Phil* 90: 403–431
- Von Ilberg C, Kiefer J, Tillen J et al. (1999) Electric-acoustic stimulation of the auditory system. New technology for severe hearing loss. *ORL Rel Spec* 61: 334–340
- Webb RL, Lehnhardt E, Clark GM et al. (1991) Surgical complications with the cochlear multiple-channel intracochlear implant: experience at Hannover and Melbourne. *Ann Otol Rhinol Laryngol* 100/2: 131–136
- Weber BP, Lenarz T, Battmer RD et al. (1995) Otosclerosis and facial nerve stimulation. *Ann Otol Rhinol Laryngol Suppl* 166: 445–447
- Weber BP, Lenarz T, Dietrich B, Dillo W (1996) Cochlear Implant bei Innenohrmissbildung und Fußplattenfehlbildung. *Laryngorhinootologie* 75/6: 319–325
- Wilson B, Finley C, Lawson D, Wolford R, Zerbi R (1993) Design and evaluation of a continuous interleaved sampling (IS) processing strategy for multichannel cochlear implants. *J Rehabil Res Dev* 30: 110–116
- Wilson B, Lawson D, Zerbi M (1995) Advances in coding strategies for cochlear implants. *Advances in Otolaryngology – Head and Neck Surgery*, vol 9, pp 105–129
- Wilson B, Finley C, Lawson D et al. (1991) Better speech recognition with cochlear implants. *Nature* 352: 236–238
- Xu J, Xu SA, Cohen LT, Clark GM (2000) Cochlear view: postoperative radiography for cochlear implantation. *Am J Otol* 21/1: 49–56

Fragen zur Zertifizierung (nur eine Antwort ist möglich)

1. Welche Aussage ist falsch?

Ein modernes CI

- a) hat einen intracochleären Elektrodenträger
- b) besitzt 8 bis 22 stimulierbare Elektroden/Kanäle
- c) kann mit einem HdO-Prozessor betrieben werden
- d) besitzt ein subkutan implantiertes Mikrofon
- e) besitzt Telemetriefunktion

2. Welche Aussage ist falsch? Folgende Situationen sind häufig nur mit speziellen CI-Techniken zu lösen?

- a) postmeningitische cochleäre Obliteration
- b) chronische Mittelohrentzündung
- c) progrediente Ertaubung bds.
- d) Otosklerose
- e) Innenohrmisbildung

3. Welche Aussage ist falsch? Kontraindikationen für eine CI-Versorgung im Erwachsenenalter sind:

- a) Ablehnung durch den Patienten
- b) hohes OP- und Narkoserisiko
- c) fehlende Funktion des Hörnerven
- d) postlinguale Ertaubung
- e) Malignomkrankung im Palliativstadium

4. Welche Aussage ist richtig?

- a) ein modernes CI ist einkanalig
- b) die beidohrige Versorgung gilt als Regelversorgung
- c) für eine CI-Versorgung sind Fremdsprachenkenntnisse erforderlich
- d) bei Resthörigkeit kann auf dem nicht implantierten Ohr ein Hörgerät getragen werden
- e) durch ein CI wird regelmäßig der N. facialis stimuliert

5. Welche Aussage ist falsch? Ursachen einer cochleären Obliteration können sein:

- a) Otosklerose
- b) Hörsturz
- c) Lues
- d) Meningitis
- e) Felsenbeinfraktur

6. Welche Aussage ist falsch?

- a) es gibt mono- und bipolare Stimulationsstrategien
- b) der Sprachprozessor wird extern getragen
- c) eine Computertomografie bei liegendem Implantat ist verboten
- d) die CI-Einstellung erfolgt PC-gestützt
- e) regelmäßige medizinische und technische Kontrollen sind obligatorisch

7. Welche Aussage ist falsch? Die Sprachverarbeitungsstrategie eines CI's ist bestimmt durch

- a) Frequenz
- b) Zeitinformation
- c) Lautstärke
- d) akustischer Widerstand
- e) adäquates elektrisches Signal

8. Welche Aussage ist falsch?

- a) Implantate mit zwei Elektrodenträgern sind bei cochleärer Obliteration angezeigt
- b) magnetfreie Implantate sind MRT geeignet
- c) modiolusnahe Elektrodenträger bieten eine verbesserte Signalübertragung
- d) die Impulsrate moderner CI's beträgt zwischen 14400 und 250000 pps
- e) eine jährliche operative Auswechslung der Stromquelle ist erforderlich

9. Welche Aussage zur CI-Versorgung bei Innenohrmisbildung ist falsch?

- a) fehlende Bogengänge sind keine Kontraindikation für die CI-Versorgung
- b) die Hörnervenaplasie ist zwingende Voraussetzung für den Hörerfolg
- c) erhöhtes Risiko eines Gusher-Phänomens
- d) präoperativ sind CT und MRT indiziert
- e) die Elektrodeninsertion kann erschwert sein

10. Welche Aussage ist richtig?

- a) Revisionen bieten ggf. die Möglichkeit der Verwendung eines verbesserten Implantates
- b) anatomische Besonderheiten spielen keine Rolle
- c) ein Implantataustausch ist bei einem großen Teil der CI-Patienten erforderlich
- d) Revisionschirurgie bei CI-Trägern ist einfach
- e) Trommelfellperforationen sollten bei CI-Trägern nicht verschlossen werden



Wichtige Hinweise:

Geben Sie die Antworten bitte über das CME-Portal ein: <http://cme.springer.de>

Online-Einsendeschluss ist am 25.09.2003

Die Lösungen zu dieser Fortbildungseinheit erfahren Sie in der übernächsten Ausgabe an dieser Stelle.

Beachten Sie bitte, dass per Fax oder Brief eingesandte Antworten nicht berücksichtigt werden können.

Die Lösungen der Zertifizierten Fortbildung aus Ausgabe 6/2003 lauten:

1b, 2e, 3d, 4e, 5a, 6a, 7b, 8d, 9a, 10c